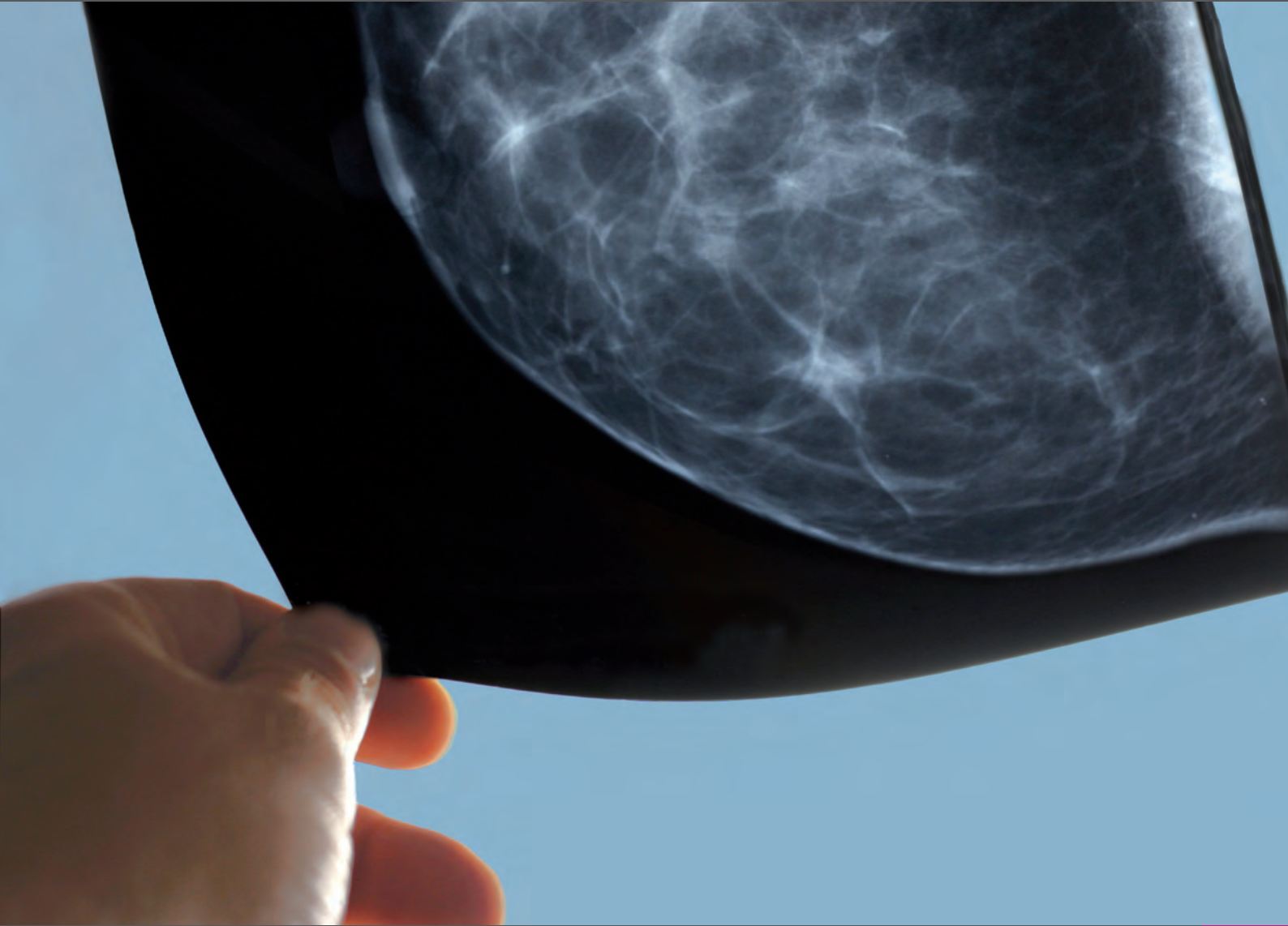




Kassenärztliche
Bundesvereinigung



Mammographien regelgerecht erstellen

Hinweise für die Erstellung von Mammographien
auf der Grundlage einer Mängelanalyse der Kassenärztlichen Bundesvereinigung

Einleitung	2
Hinweise für die Erstellung regelgerechter Mammographien	
1 mlo-Ebene	4
Geringer Mangel	
1.1 Inframammäre Falte nicht klar dargestellt	4
1.2 Pektoralismuskel nicht im richtigen Winkel abgebildet	5
1.3 Pektoralismuskel nicht bis in Höhe der Mamille abgebildet	6
Schwerwiegender Mangel	
1.4 Unvollständige Abbildung der Brust	7
1.5 Pektoralismuskel nur am Rand erfasst	8
2 cc-Ebene	9
Geringer Mangel	
2.1 Inadäquate Abbildung der Brust (Pectoralis-Nipple-Line)	9
2.2 Größere Anteile des axillären Ausläufers nicht abgebildet	11
2.3 Mamille zeigt mehr als 20 Grad nach medial oder lateral	12
Schwerwiegender Mangel	
2.4 Axillärer Ausläufer fehlt <i>und</i> Mamille zeigt mehr als 20 Grad nach lateral	13
3 ebenenunabhängig	14
Geringer Mangel	
3.1 Mamille nicht im Profil abgebildet	14
3.2 Ausgeprägte Hautfalten	15
3.3 Asymmetrie	16
Schwerwiegender Mangel	
3.4 Artefakte mit Einschränkung der diagnostischen Aussage	17
3.5 Aufnahme über-/unterbelichtet oder mangelnder Kontrast	18
3.6 Unzureichende Beschriftung	19
3.7 Unzureichende Kompression	20
3.8 Bewegungsunschärfe	21
3.9 Ausgeprägte Hautfalten mit Einschränkung der diagnostischen Aussage	22
Kriterien für regelgerechte Mammographien	23
Literaturverzeichnis	24

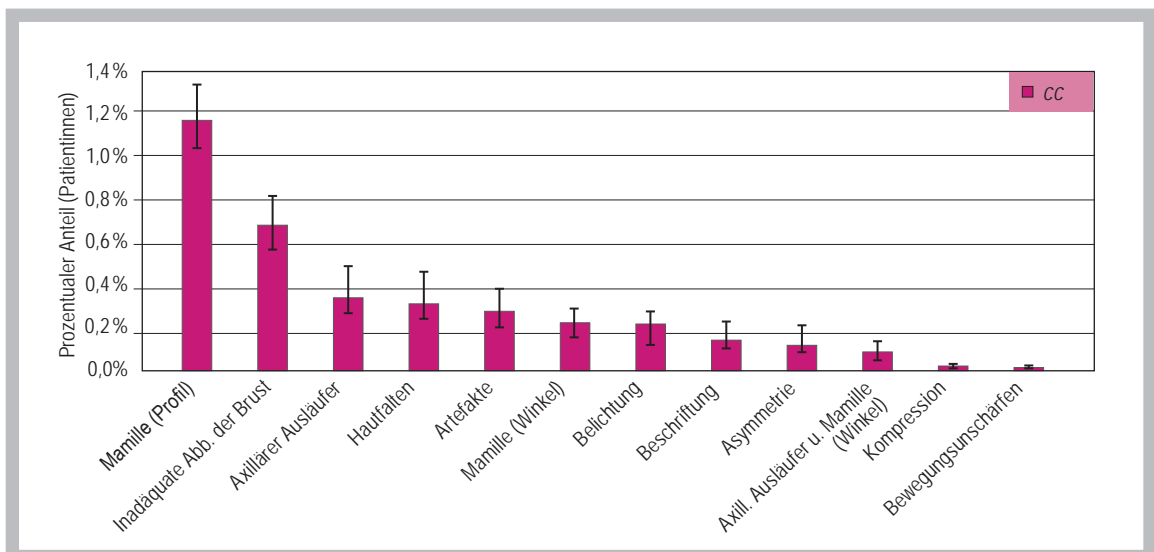
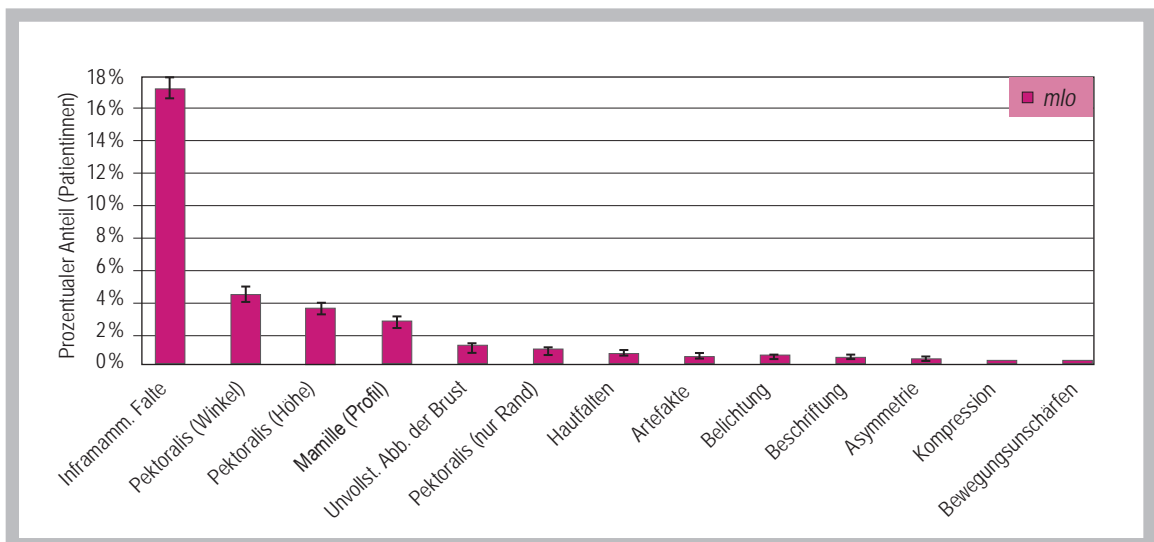
Einleitung

Warum diese Broschüre?

Mit dieser Broschüre möchte die Kassenärztliche Bundesvereinigung (KBV) Ärzten und radiologischen Fachkräften Hinweise an die Hand geben, wie sie Mammographie-Aufnahmen in der erforderlichen Qualität erstellen können. Dazu werden auf den folgenden Seiten die im Rahmen von Qualitätsprüfungen zur kurativen Mammographie festgestellten Mängel in der Bildqualität im Einzelnen aufgeführt und Empfehlungen gegeben, wie sich diese Fehler vermeiden lassen. Diese Broschüre soll dabei jedoch Maßnahmen zur Fehlervermeidung, wie Fortbildungen und Schulungen, nicht ersetzen, sondern ergänzen.

Auswertung von 79.000 Mammographie-Aufnahmen

Die Überprüfung der ärztlichen Dokumentation ist Teil der Qualitätssicherung im Bereich der Mammographie. Die Kassenärztlichen Vereinigungen fordern dazu von allen Vertragsärzten, die eine Genehmigung zur Durchführung von Mammographien besitzen, regelmäßig Aufnahmen und schriftliche Dokumentationen von jeweils zehn Patientinnen an. Hierbei werden insbesondere die Vollständigkeit und die Präzision der Darstellung überprüft. Die KBV hat auf der Grundlage der Qualitätsprüfungen für die Jahre 2006 bis 2008 bundesweite statistische Analy-



Häufigkeit festgestellter Mängel in der Mängelanalyse der Kassenärztlichen Bundesvereinigung für mlo-Aufnahmen (oben) und cc-Aufnahmen (unten). Zu beachten ist der unterschiedliche Maßstab der Ordinate.

sen durchgeführt, in die über 79.000 Mammographie-Aufnahmen aus etwa 20.000 Untersuchungen (Patientinnen) gingen. Insgesamt konnte dabei die hohe Qualität in der kurativen Mammographie bestätigt werden: 88 Prozent der Mammographie-Aufnahmen sind regelgerecht, d. h. sie entsprechen den bundesmantelvertraglichen Qualitätsvorgaben. Bei 11 Prozent der Aufnahmen wurden geringe, bei etwas über einem Prozent schwerwiegende Mängel festgestellt. Dabei treten die Mängel überwiegend bei Medio-lateral-oblique-Aufnahmen (mlo) auf, seltener bei Cranio-caudal-Aufnahmen (cc). Die hauptsächlichsten Beanstandungsgründe sind eine unklare Darstellung der inframammären Falte (mlo) und inadäquate oder unvollständige Darstellungen von Pektoralismuskel (mlo), Mamille (mlo, cc) und Brust (mlo, cc).

Mängel in der Bildqualität meist durch eine nicht optimale Positionierung der Brust

Die Auswertung zeigt, dass eine unvollständige Darstellung mit Abstand am häufigsten bemängelt wurde – insbesondere bei mlo-Aufnahmen. Probleme bei der Präzision der Darstellung tauchen seltener und unabhängig von der Projektionsebene auf. Mängel bei formalen Anforderungen, wie korrekte Beschriftung, treten vereinzelt auf.

Folgen fehlerhafter Einstelltechnik

Durch eine fehlerhafte Einstelltechnik sind entweder Areale – unter Umständen mit diskreten Veränderungen

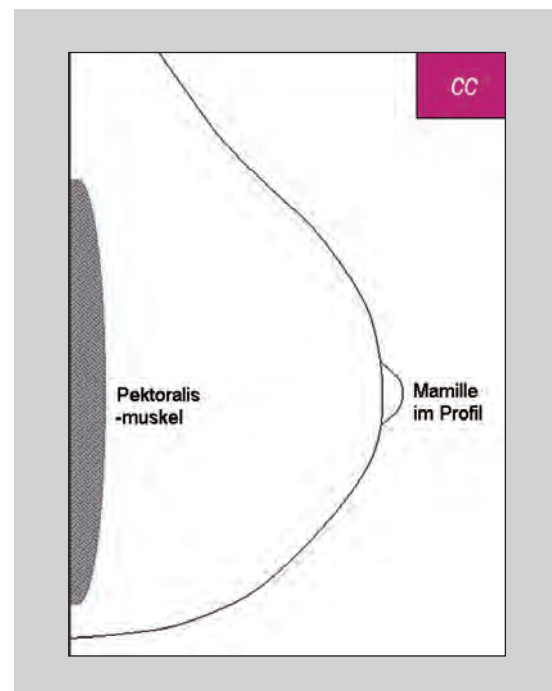
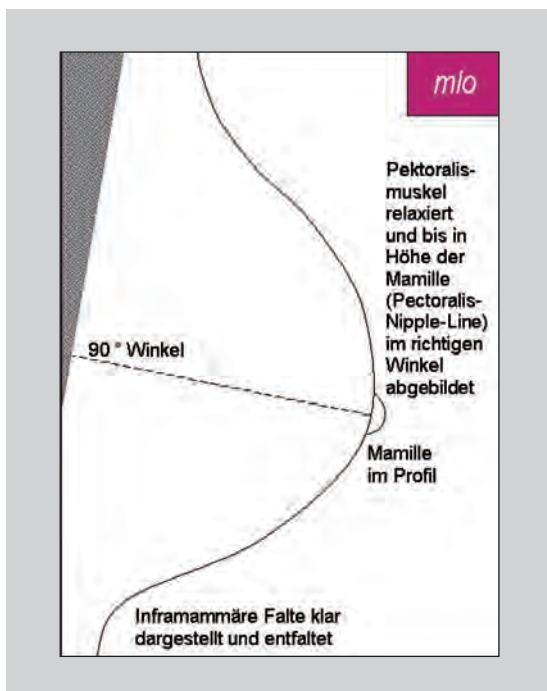
gen – nicht dargestellt oder es können Karzinome in der Darstellung nicht erkannt werden, weil die diagnostische Bildqualität nicht optimal ist. In einer Untersuchung von Intervall-Karzinomen aus einem Mammographie-Screening-Programm konnte der Verdacht bestätigt werden, dass eine schlechte Bildqualität oft eine niedrige Sensitivität zur Folge hat, dies insbesondere mangels einer korrekten Positionierung der Brust.

Kriterien für eine regelgerechte Mammographie

Einige der im Folgenden dargestellten Kriterien stehen in einem Kausalzusammenhang zueinander: So ist die Abbildung des Pektoralismuskels bis in Höhe der Mamille relevant, weil dies die Voraussetzung für die Bestimmung der Pectoralis-Nipple-Line ist (siehe 2.1). Der klaren Abbildung der inframammären Falte kommt eine doppelte Bedeutung zu: Der Bereich der inframammären Falte muss beurteilbar sein, gleichzeitig ist die Abbildung der Falte ein Beleg dafür, dass das mediale Drüsengewebe in der mlo-Projektion ausreichend erfasst ist.

Überarbeitung der Kriterien

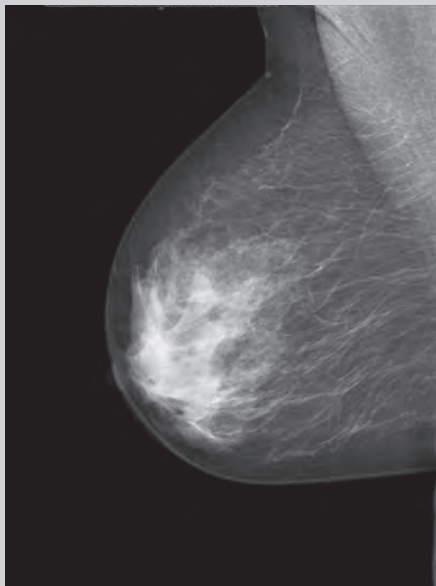
Anlässlich der hier vorliegenden Auswertung wurden einige Kriterien präzisiert. Insbesondere die Kriterien für die Vollständigkeit der Abbildung wurden stringenter abgefasst. Bei einzelnen Kriterien wurde eine Differenzierung nach eingesetzter Technik (analog vs. digital) vorgenommen (siehe Seite 23).



Idealtypische Darstellung

1.1 Inframammäre Falte nicht klar dargestellt

Mangel besteht



Inframammäre Falte auf der mlo-Aufnahme nicht dargestellt.

Was bedeutet das?

Bei der Abbildung des Überganges von der Brust zum Rumpf sollte der Bereich der Falte so glatt wie möglich dargestellt werden. Als „nicht klar dargestellt“ werden u. U. sowohl Aufnahmen klassifiziert, in denen die Falte unklar zu erkennen ist, z. B. durch Überlagerungen, als auch Aufnahmen, auf denen der Bereich der Falte nicht dargestellt ist (der Zusatz „klar“ wurde bei der Präzisierung der Kriterien gestrichen).

Wie wirkt sich das auf die diagnostische Bildqualität aus?

Das entsprechende Gewebe kann nicht beurteilt werden, weil es nicht oder nicht klar dargestellt ist. Fehlt der Bereich der Falte ganz, so fehlt auch die Sicherheit, dass die Brust caudal abgebildet ist. Zusätzlich ist die Abbildung der inframammären Falte ein Indiz dafür, dass auch das mediale Drüsengewebe und dort ggf. lokalisierte mediale Befunde ausreichend erfasst sind.

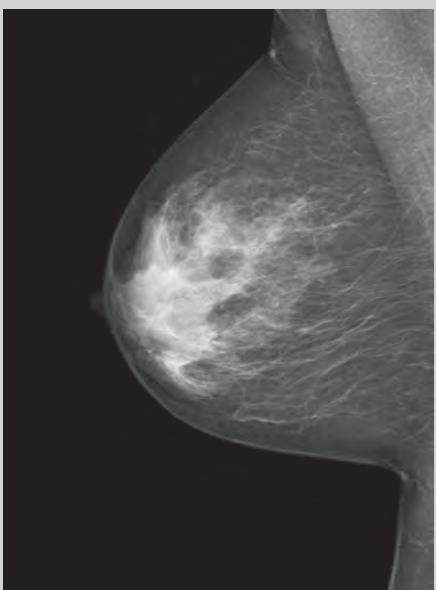
Wie oft tritt dieser Mangel in der Bildqualität auf?

Bei 18 Prozent der Patientinnen. Wird die inframammäre Falte aus Gründen der Anatomie der Patientin nicht dargestellt, so ist dies zu dokumentieren und wird nicht als Mangel in der Qualitätsprüfung erfasst.

Wie lässt sich das vermeiden?

Ausreichende Drehung der Patientin und Neigung des Oberkörpers der Patientin nach vorne, zur Detektorebene bzw. zur Kassettenhalterung des Röntengerätes. Dabei ist die Mamille im Profil ausgerichtet. Brust nach vorne führen und Ausstreichen der Brust mit der gesamten Handfläche nach vorn und oben, und mit dem Handballen unterstützen, so dass die Brust nicht nach caudal absinken kann, Ausstreichen der inframammären Falte.

Mangel besteht nicht



Inframammäre Falte auf der mlo-Aufnahme klar dargestellt.

mlo-Ebene

cc-Ebene

ebenen-
unabhängig

1.2 Pektoralismuskel nicht im richtigen Winkel abgebildet

Was bedeutet das?

Auf einer guten Schrägaufnahme verläuft der Pektoralismuskel schräg über den oberen und seitlichen Bildrand. Bezogen auf den seitlichen Bildrand entsteht ein Winkel von 20 Grad oder mehr. Dieser Wert dient als Indikator: Mit abnehmendem Winkel wächst die Gefahr, relevante Anteile der Brust nicht abzubilden. Die Darstellung des Pektoralismuskels soll dabei nicht überbetont werden. Für den Winkel wurde die Mindestvorgabe bei der Überarbeitung von 20 Grad auf 10 Grad geändert. Erfolgt eine unvollständige Abbildung, so ist diese nach den entsprechenden Kriterien zu dokumentieren.

Wie wirkt sich das auf die diagnostische Bildqualität aus?

Die Abbildung ist unvollständig. Die ideale Darstellung des cranio-lateralen Quadranten ist gefährdet, dort ist ein Großteil des Parenchyms lokalisiert.

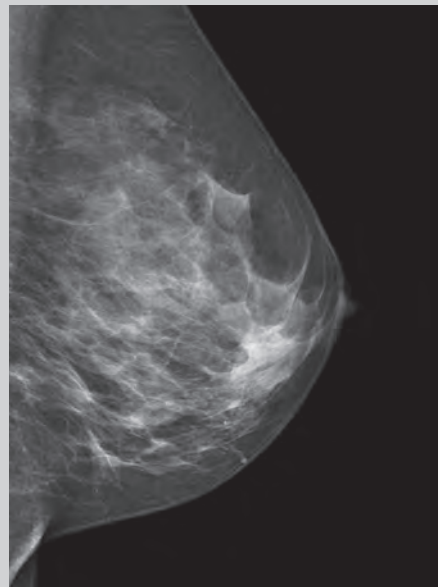
Wie oft tritt dieser Mangel in der Bildqualität auf?

Bei 4 Prozent der Patientinnen.

Wie lässt sich das vermeiden?

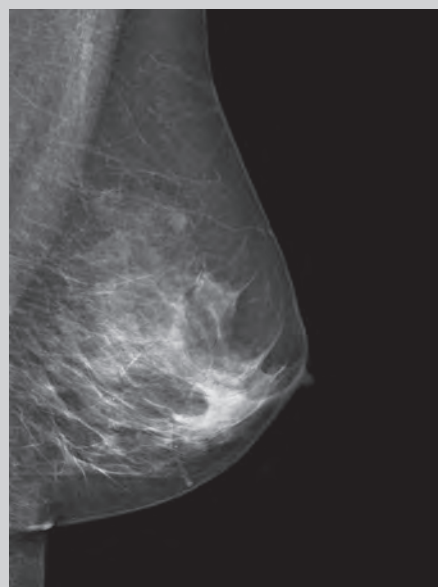
- Exakte Anpassung des Einstellwinkels an den Verlauf des Pektoralismuskels.
- Wichtig ist eine Positionierung der oberen äußeren Kante des Kassettentisches bzw. des Detektors in der hinteren Axillarlinie, nicht aber in der Axilla. Der laterale Rand des Pektoralismuskels verläuft bei entsprechender Positionierung parallel zum Auflagentisch.
- Als Standard wird ein Winkel von 45 Grad gewählt.
- Der Pektoralismuskel verläuft i. d. R. bei großen schlanken Patientinnen steiler (ca. 50 – 60 Grad), bei kleinen adipösen Patientinnen in einem Winkel von 40 Grad. Um die Reproduzierbarkeit bei einem abweichenden Einstellwinkel zu gewährleisten, muss dieser bei kassettenbasierten Systemen dokumentiert werden.
- Auch bei Formveränderungen des knöchernen Thorax, Wirbelsäulenveränderungen, extremen Körpergrößen und Vorliegen von Bewegungseinschränkungen können abweichende Einstellwinkel zur Optimierung führen.
- Zusätzlich sollte sich der Pektoralismuskel konvex, also entspannt, darstellen. Das kann mit einer guten Patientenführung erreicht werden.

Mangel besteht



Pektoralismuskel mit zu kleinem Winkel (ca. 7 Grad)

Mangel besteht nicht



Pektoralismuskel im korrekten Winkel

mlo-Ebene

cc-Ebene

ebenen-
unabhängig

1.4 Unvollständige Abbildung der Brust

Was bedeutet das?

Die Brust einschließlich Cutis, Subcutis, Parenchym und Fettgewebe ist unvollständig abgebildet. Dies ist das Primärkriterium. Eine Reihe von Sekundärkriterien dient als Indikator, ob die Brust vollständig abgebildet ist, so z. B. die Anforderungen an die Darstellung des Pektoralismuskels und an die inframammäre Falte (siehe 1.1, 1.2, 1.3, 1.5). Eine unvollständige Abbildung der Brust wird seit der Überarbeitung der Kriterien abgestuft entweder als geringer Mangel („Brust einschließlich Cutis, Subcutis und Fettgewebe unvollständig abgebildet“) oder als schwerwiegender Mangel („diagnostisch relevante Drüsenkörperanteile nicht abgebildet“) dokumentiert. Letzteres gilt in den neuen Kriterien auch für die cc-Aufnahme.

Wie wirkt sich das auf die diagnostische Bildqualität aus?

Die diagnostische Bildqualität im weiteren Sinne ist nur regelgerecht, wenn die zu untersuchende Körperregion auch vollständig abgebildet ist. Hinweise auf eine Brustkrebskrankung können z. B. im Falle von Mikrokalk winzige Veränderungen sein, jeder Quadratmillimeter kann von entscheidender Bedeutung sein.

Wie oft tritt dieser Mangel in der Bildqualität auf?

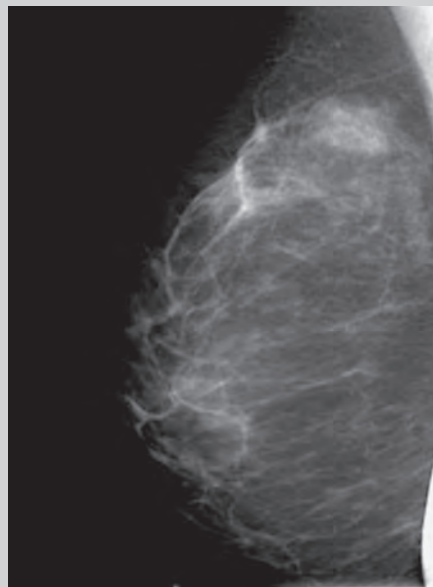
Bei ca. 1 Prozent der Patientinnen.

Wie lässt sich das vermeiden?

Für eine vollständige Abbildung der Brust auf *einer* Aufnahme ist die richtige Formatwahl von Bedeutung. Makromastie erfordert u. U. mehrere Aufnahmen. Dabei ist auf eine überlappende Darstellung aller relevanten Anteile der Brust zu achten.

Die Stellung der Patientin zum Detektor bzw. zur Kassettenthalterung des Röntgengerätes – sowohl in der Drehung als auch in der Höhe – spielt zudem eine entscheidende Rolle. Hinzu kommt die entsprechende Lagerung der Brust auf dem Detektor bzw. der Kassettenthalterung. Das Mobilisieren der Brust nach vorne ermöglicht die Abbildung von weiterem Drüsen-gewebe.

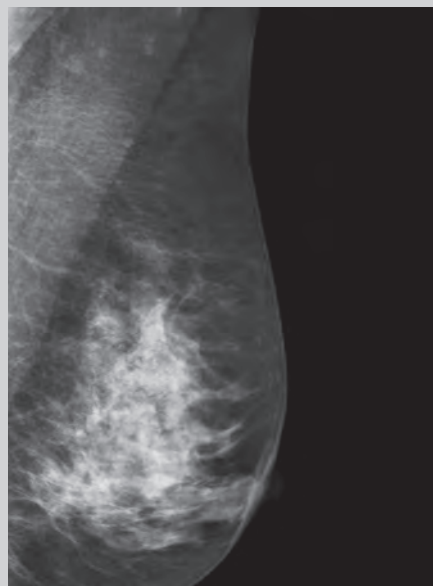
Mangel besteht



mlo-Ebene

cc-Ebene

Mangel besteht



ebenen-
unabhängig

Die Schrägaufnahmen weisen folgenden Mangel auf: Caudale Anteile unvollständig abgebildet, oben zusätzlich: Pektoralismuskel nicht bis in Höhe der Mamille, inframammäre Falte nicht abgebildet, zusätzlich am rechten Bildrand Artefakt durch Patientinnenhand.

2.1 Inadäquate Abbildung der Brust (Pectoralis-Nipple-Line)

Was bedeutet das?

Die Möglichkeiten der cc-Projektion sind gegenüber der mlo-Projektion begrenzt. Der Stellenwert der cc-Projektion kann als routinemäßige Ergänzung zur mlo-Projektion gesehen werden. Man kann hier nicht von einer *vollständigen* Abbildung der Brust sprechen, allerdings muss eine möglichst *adäquate* Abbildung erreicht werden. Mit einer optimalen Positionierung kann bei 40 – 60 Prozent der Patientinnen in der cc-Aufnahme der Pektoralismuskel am hinteren Brustrand abgebildet werden. Dies würde dann die vollständige Abbildung der dorsalen (thoraxwandnahen) Brustanteile belegen. Bei fehlender Darstellung des Pektoralismuskels in der cc-Aufnahme dient als Hilfsmittel zur Überprüfung der adäquaten Darstellung die Pectoralis-Nipple-Line (siehe Schema Seite 10), dabei darf die gedachte Linie b in der cc-Aufnahme kürzer sein als die gedachte Linie a auf der mlo-Aufnahme, die Differenz muss jedoch unter 15 mm liegen (der Grenzwert ist im Verhältnis zur Größe der Brust zu sehen).

Wie wirkt sich das auf die diagnostische Bildqualität aus?

Die thoraxwandnahen Anteile sind nicht ausreichend erfasst und entziehen sich der Beurteilung.

Wie oft tritt dieser Mangel in der Bildqualität auf?

Bei ca. 1 Prozent der Patientinnen.

Wie lässt sich das vermeiden?

Die Brust wird angehoben, was wichtig ist für die richtige Höheneinstellung des Detektors bzw. der Kassettenthalterung. Die Höheneinstellung erfolgt auf das dann erreichte Niveau der inframammären Falte. Das Führen der Brust nach vorne erfolgt vor allem durch Mobilisierung der Brustunterseite.

Abbildungen siehe nächste Seite.

Notizen

mlo-Ebene

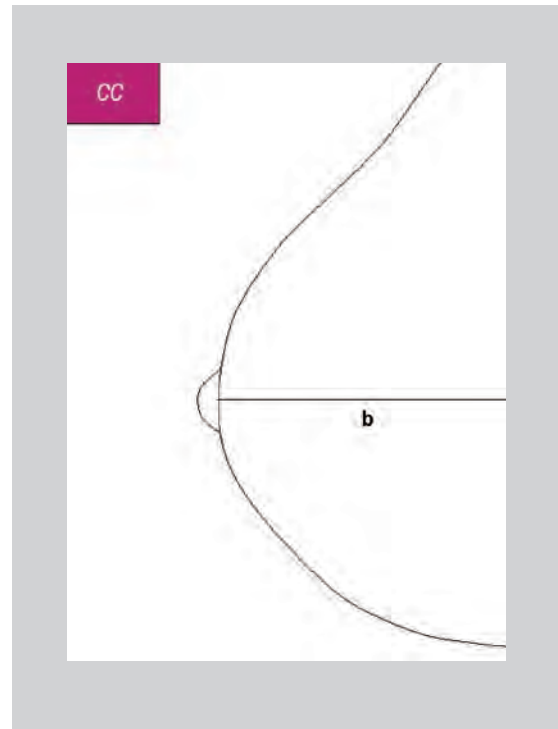
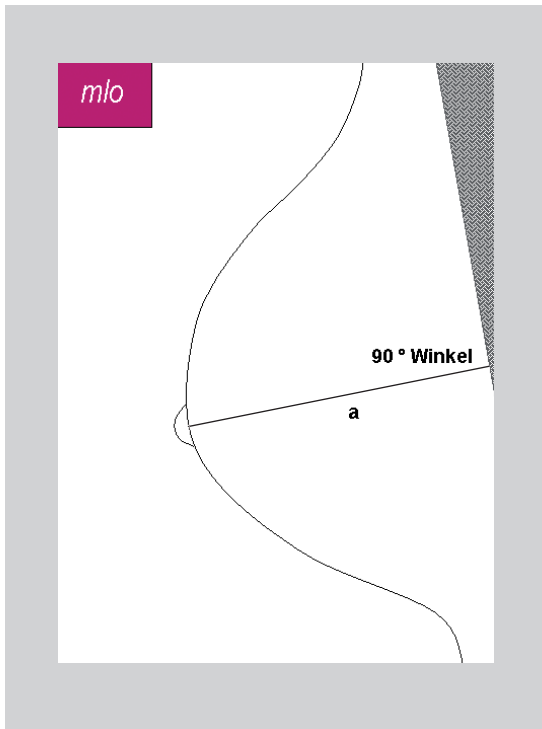
cc-Ebene

ebenen-
unabhängig

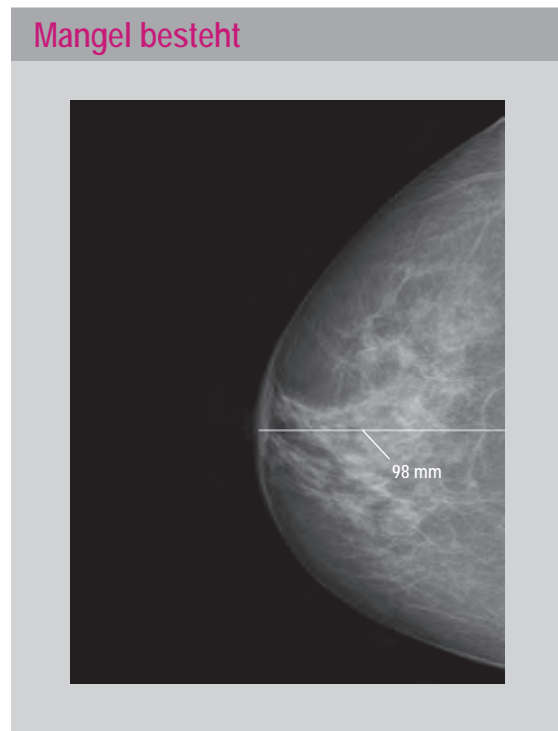
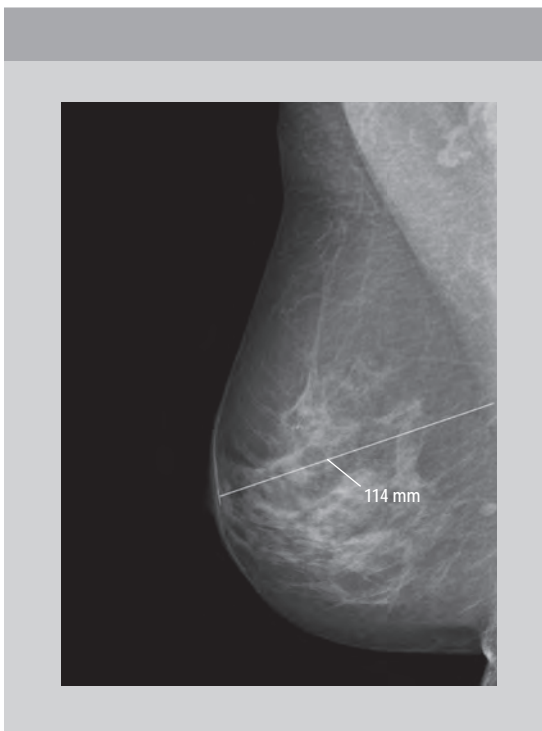mlo-Ebene

cc-Ebene

ebenen-
unabhängig



Zwei Skizzen zur Erläuterung der Pectoralis-Nipple-Line, links in der mlo-Ebene (Linie a), rechts in der cc-Ebene (Linie b)



Ein Beispielfall für die inadäquate Abbildung der Brust in der cc-Ebene (rechts). Der Vergleich der Pectoralis-Nipple-Line der mlo-Aufnahme (links, 114 mm) und der cc-Aufnahme (rechts, 98 mm) zeigt eine Differenz von 16 mm. Damit wird die Vorgabe $b > a - 15$ mm gerade nicht mehr erfüllt.

2.2 Größere Anteile des axillären Ausläufers nicht abgebildet

Was bedeutet das?

Bei Betonung der Darstellung der medialen Brustabschnitte sind weit laterale Anteile nicht erfasst. Der mediale Anteil der Brust soll grundsätzlich bei dieser Aufnahme vollständig abgebildet sein. Die Konzentration auf die medialen Brustanteile darf nicht zu einer Vernachlässigung der lateralen Anteile führen. In den meisten Fällen kann der laterale Anteil der Brust mit dem axillären Ausläufer ebenfalls vollständig erfasst werden. Im Zuge der Präzisierung der Kriterien wurde auf die separate Betrachtung des axillären Ausläufers bei den geringen Mängeln verzichtet. In Kombination mit einer zu weit lateral gerichteten Mammille (mehr als 20 Grad) gilt dieses Kriterium wie bisher auch weiterhin als schwerwiegender Mangel.

Neu aufgenommen wurde für die cc-Ebene der schwerwiegende Mangel „diagnostisch relevante Drüsenkörperanteile nicht abgebildet“.

Wie wirkt sich das auf die diagnostische Bildqualität aus?

Sind Teile nicht abgebildet, kann das dort liegende Drüsengewebe nicht beurteilt werden.

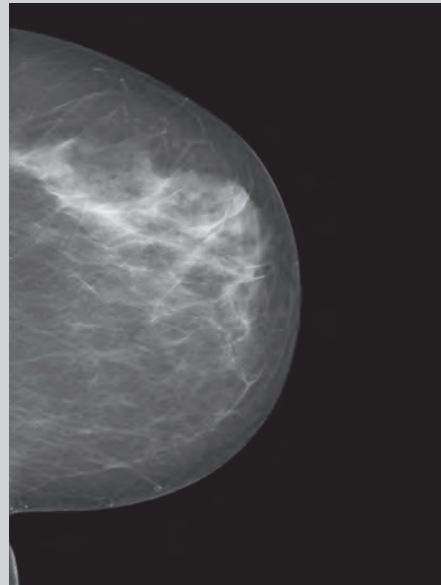
Wie oft tritt dieser Mangel in der Bildqualität auf?

In Einzelfällen.

Wie lässt sich das vermeiden?

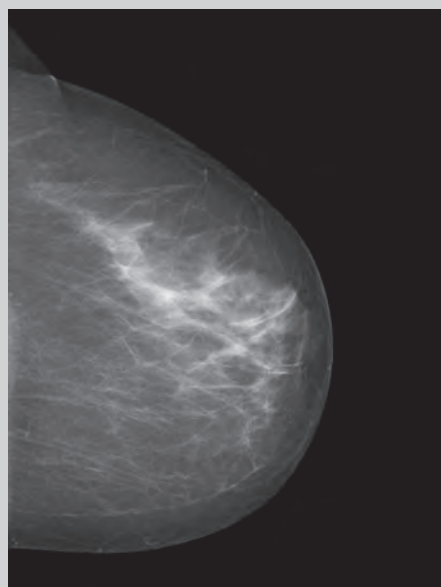
Unter Berücksichtigung anatomischer Besonderheiten steht die Patientin frontal zum Gerät oder in leichter Drehung (ca. 10 Grad) zur kontralateralen Seite. Um eine ausreichende Mobilisierung der gesamten Brust gerade nach vorne zu ermöglichen, wird die Patientin dabei nicht zu dicht am Gerät, etwa eine Handbreite (ca. 10 cm) entfernt, positioniert.

Mangel besteht



Unvollständige Abbildung des axillären Ausläufers in der cc-Ebene

Mangel besteht nicht



Vollständige Abbildung in der cc-Ebene

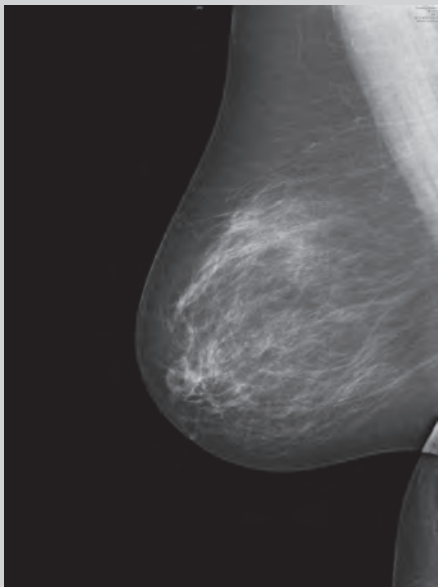
mlo-Ebene

cc-Ebene

ebenen-
unabhängig

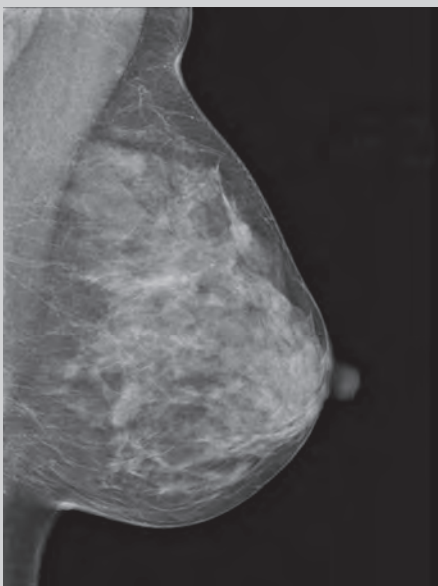
3.1 Mamille nicht im Profil abgebildet

Mangel besteht



Mamille wird bei der mlo-Aufnahme auf das Parenchym projiziert.

Mangel besteht nicht



Mamille im Profil bei der mlo-Aufnahme

Was bedeutet das?

Verschiebung bei der Positionierung in Richtung der retromamillären Region. Die regelgerechte Abbildung der Mamille im Profil ist ein Indikator dafür, dass die Mamille außerhalb des Drüsenkörpers dargestellt wird bzw. außerhalb des Mammagewebes.

Wie wirkt sich das auf die diagnostische Bildqualität aus?

Wenn die Mamille nicht im Profil dargestellt ist, kann sie einen Herdbefund retromamillär vortäuschen bzw. überdecken. Die Mamille und die unmittelbar angrenzenden Brustanteile können nur eingeschränkt beurteilt werden.

Wie oft tritt dieser Mangel in der Bildqualität auf?

Bei 3 Prozent der Patientinnen bei mlo-Aufnahmen und etwa 1 Prozent der Patientinnen bei cc-Aufnahmen. Bei cc-Aufnahmen ist dies der häufigste Mangel.

Wie lässt sich das vermeiden?

Beim Ausstreichen der Brust müssen Ober- und Unterseite gleichermaßen berücksichtigt werden. Dabei ist darauf zu achten, dass keine Bauch- oder Rückenweichteile zur Darstellung kommen. Bei der cc-Aufnahme ist besonders auf die Einstellung der korrekten Detektorhöhe zu achten (siehe 2.1).

Notizen

.....

.....

.....

.....

.....

.....

.....

.....

.....

.....

mlo-Ebene

cc-Ebene

ebenen-unabhängig

3.2 Ausgeprägte Hautfalten

Was bedeutet das?

Hautfalten sind nicht immer zu vermeiden und nicht grundsätzlich ein Mangel. Sind sie ausgeprägt, aber außerhalb des diagnostisch relevanten Drüsengewebes gelegen, gelten sie als geringer Mangel. Auch ausgeprägte Hautfalten müssen also – bei entsprechender Lokalisation – nicht dazu führen, dass die Aufnahmen nur eingeschränkt beurteilbar sind. Liegen Hautfalten jedoch im Bereich des Drüsengewebes, so handelt es sich um einen schwerwiegenden Mangel (siehe 3.9).

Wie wirkt sich das auf die diagnostische Bildqualität aus?

Die Gefahr bei Hautfalten ist die Überdeckung von Brustanteilen.

Wie oft tritt dieser Mangel in der Bildqualität auf?

In Einzelfällen.

Wie lässt sich das vermeiden?

- Direkt mit Beginn der Kompression die Mamma in Richtung Mamille mit flacher Hand ausstreichen, um Faltenbildungen zu vermeiden.
- Durch Mobilisation der lateralen Anteile der Brust vor der Kompression können Falten im axillären Ausläufer bei der cc-Aufnahme vermieden werden.
- Den axillären Ausläufer auf der mlo-Aufnahme nach vorne führen und die am Detektor anliegende Hautunterseite hierbei ausstreichen.
- Falten in der medialen Umschlagfalte werden ausgestrichen.

Notizen

.....

.....

.....

.....

.....

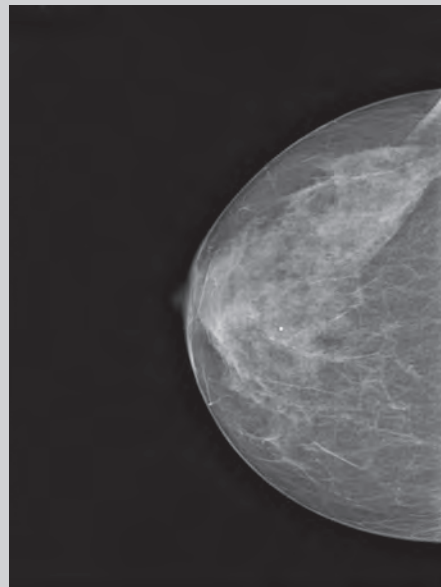
.....

.....

.....

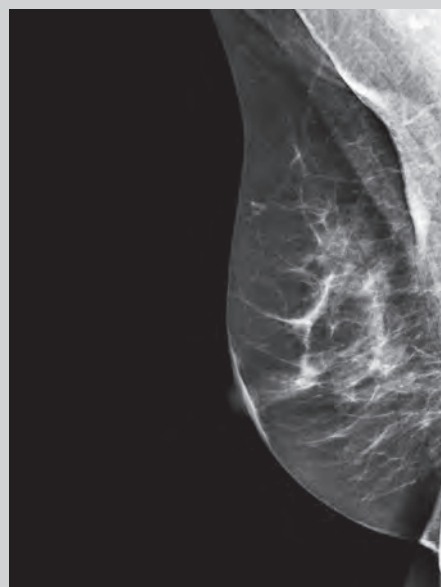
.....

Mangel besteht



cc-Aufnahme mit Hautfalten im lateralen Bereich

Mangel besteht



mlo-Aufnahme mit Falten in der Projektion auf dem Pektoralismuskel

mlo-Ebene

cc-Ebene

ebenen-
unabhängig

3.4 Artefakte mit Einschränkung der diagnostischen Aussage

Was bedeutet das?

Es sind nicht zur Brust gehörende Strukturen dargestellt. Beispiele sind Folienartefakte, Pixelausfälle, bei digitalen Systemen ist außerdem der Abklingeffekt („Ghosting“) zu berücksichtigen (technische Artefakte). Es kommt auch die Darstellung anderer Körperstrukturen vor (z. B. Teile der Hand, die die kontralaterale Brust zurückhält).

Wie wirkt sich das auf die diagnostische Bildqualität aus?

Relevante Bildanteile können überlagert sein. Befunde können vorgetäuscht werden.

Wie oft tritt dieser Mangel in der Bildqualität auf?

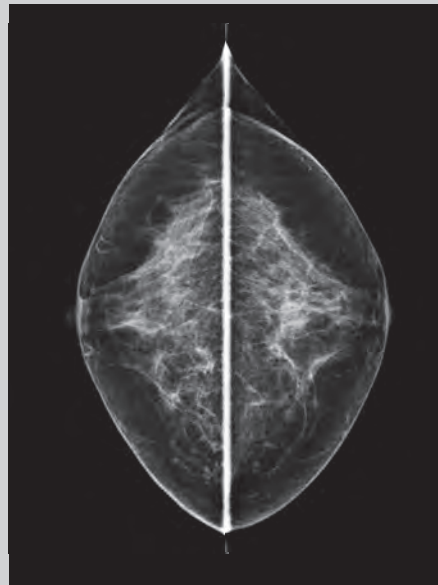
In Einzelfällen.

Wie lässt sich das vermeiden?

- Bei analogen Röntgensystemen gilt: Kassettensystem gemäß Herstellerangaben reinigen, Dunkelkammer staubfrei halten, regelmäßig technische Überwachung.
- Bei digitalen Röntgensystemen gilt: Das vollständige Löschen des Detektors oder der Speicherfolie nach jeder Aufnahme vermeidet den Abklingeffekt, regelmäßige technische Überwachung.
- Insbesondere geht es hier aber auch um die gute Patientenvorbereitung: Deo, Glitzerlotion und Puder sollen nicht verwendet werden. Brille, Haarspitzen, Körperteile wie Kinn und Nase müssen aus dem Strahlengang gehalten werden. Die kontralaterale Brust ist mit **betont flacher Hand** zu halten (visuelle Kontrolle mit dem Lichtvisier).

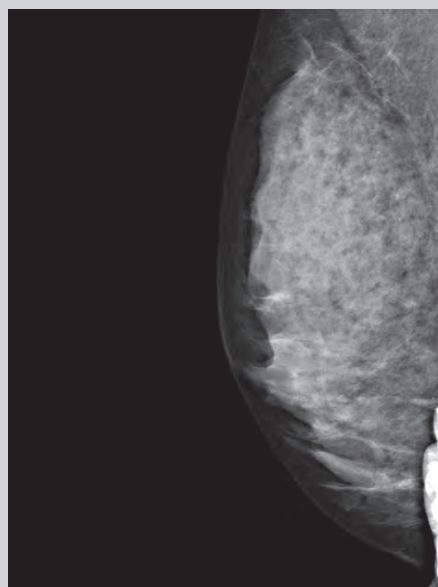
Um technische Artefakte zu vermeiden, kann eine arbeitstägliche Artefaktaufnahme durchgeführt werden.

Mangel besteht



Ein durch die Kompressionsplatte verursachter Artefakt überlagert die dorsalen Anteile bei den cc-Aufnahmen.

Mangel besteht



Artefakt auf der mlo-Aufnahme: Hand der Patientin am Bildrand

mlo-Ebene

cc-Ebene

ebenen-
unabhängig

Kriterien für regelgerechte Mammographien

Nachstehend aus der Mammographie-Vereinbarung die seit 1. April 2011 gültige Liste der Kriterien zur Beurteilung der Mammographie.

Die Mammographie ist regelgerecht, wenn alle folgenden Kriterien zutreffen:

- Medio-lateral-oblique Aufnahme (mlo)
 - Brust einschließlich Cutis, Subcutis, Drüsenkörper und Fettgewebe vollständig abgebildet
 - Pektoralismuskel relaxiert und bis in Höhe der Mamille abgebildet (Pectoralis-Nipple-Line ,a')
 - Pektoralismuskel im richtigen Winkel abgebildet ($> 10^\circ$)
 - Mamille im Profil abgebildet (Kriterium nicht anwendbar, wenn die Mamille sich nicht eindeutig darstellt)
 - Inframammäre Falte dargestellt (Kriterium nicht anwendbar, wenn eine Darstellung aus anatomischen Gründen nicht möglich ist und dies dokumentiert ist)
- Cranio-caudale Aufnahme (cc)
 - Brust einschließlich Cutis, Subcutis, Drüsenkörper und Fettgewebe adäquat abgebildet (Pectoralis-Nipple-Line ,b'; $b > a - 15 \text{ mm}$)
 - Mamille im Profil abgebildet (Kriterium nicht anwendbar, wenn die Mamille sich nicht eindeutig darstellt)
 - Mamille mittig oder leicht nach medial oder lateral zeigend ($< 20^\circ$) (Kriterium nicht anwendbar, wenn die Mamille dezentral angelegt ist und dies dokumentiert ist.)
- Ausreichende Beschriftung
 - Patientenidentifikationsdaten
 - Projektions- und Seitenangabe
 - Aufnahmedatum
- Korrekte Belichtung und Kontrast
 - Für analoge Bilderstellung mit Filmfoliensystemen gilt: Geringe Überbelichtung ist akzeptabel, wenn keine Information verloren geht. (Die Messung der optischen Dichte erfolgt in unklaren Fällen mit einem Densitometer im diagnostisch relevanten Bereich: $D_{\text{Opt.}} < 0,6$ Unterbelichtung, $D_{\text{Opt.}} > 2,5$ Überbelichtung)
- Gute Kompression (scharfe Abbildung der Drüsenkörperstrukturen und adäquates Aufspreizen des Drüsengewebes)
- Keine Bewegungsunschärfen
- Für die analoge Bilderstellung mit Filmfoliensystemen gilt: Keine oder geringe Entwicklungs- oder Handhabungsartefakte. Für die digitale Bilderstellung (CR und DR-Systeme) gilt: Keine Detektor- oder Ausleseartefakte im diagnostisch relevanten Bereich.
- Keine Hautfalten oder Hautfalten in geringem Umfang
- Symmetrische oder gering asymmetrische Aufnahmen einer Ebene, das heißt rechte und linke Brust sollen Spiegelbilder bei der Betrachtung darstellen.

Literaturverzeichnis

Vereinbarung von Qualitätssicherungsmaßnahmen nach § 135 Abs. 2 SGB V zur kurativen Mammographie (Mammographie-Vereinbarung). Dtsch. Ärzteblatt 2011; 108: A 791–A 803.

Pfandzelter R et al. Die diagnostische Bildqualität von Mammografien in der vertragsärztlichen Versorgung Deutschlands. Fortschr Röntgenstr 2010; 1982: 993 – 1000.

Fellner FA et al. Mammakarzinom. Radiopraxis 2008; 1: 11 – 27.

Kettritz U. Komplexe Mammadiagnostik. Bremen: Uni-Med, 2007.

Perry N, Broeders M, de Wolf C et al. (eds). European Guidelines for quality assurance in breast cancer screening and diagnosis. Office for Official Publications of the European Communities. 4th ed. Luxembourg, 2006.

Richtlinie zu Aufzeichnungspflichten nach den §§ 18, 27, 28 und 36 der Röntgenverordnung und Bekanntmachung zum Röntgenpass vom 31. Juli 2006 (GMBI. 2006, Nr. 53, S. 1051).

Tabar L, Dean P. Lehratlas der Mammographie. Stuttgart: Thieme, 2004.

Duda V, Schulz-Wendtland R. Mammadiagnostik. Komplementärer Einsatz aller Verfahren. 2. Aufl. Heidelberg: Springer, 2004.

SOP Mammographie. Deutscher Verband Technischer Assistentinnen/Assistenten in der Medizin e. V. Hamburg, 2003.

Heywang-Köbrunner SH, Schreer I. Bildgebende Mammadiagnostik. 2. Aufl. Stuttgart: Thieme, 2003.

Rijken H et al. Positionierungstechnik in der Mammographie. Stuttgart: Thieme, 2000.

Die beispielhaft abgebildeten Mammographie-Aufnahmen sind Kopien und nicht in Befundqualität wiedergegeben. Die Bildränder sind i. d. R. bearbeitet, die Beschriftung wurde entfernt.

Notizen

A large rectangular area with a light gray background, containing numerous horizontal dotted lines for taking notes.

IMPRESSUM

Herausgeber: Kassenärztliche Bundesvereinigung
Autoren: U. Wülfing, Dr. habil. R. Pfandzelter (KBV),
PD Dr. U. Kettritz (Referenzzentrum Mammographie Berlin),
M. Siekmann (Referenzzentrum Mammographie Nord),
B. Hurtienne, C. Verloh (Referenzzentrum Mammographie
am Universitätsklinikum Münster, Institut für klinische Radiologie)

Redaktion: Dezernat 2 – Ambulante Qualitätsförderung
und -darstellung, Dezernat Kommunikation

**Mammographien
und Skizzen:** PD Dr. U. Kettritz, B. Hurtienne, C. Verloh
Titelfoto: iStockphoto/photovideostock
Gestaltung: artisan-berlin.de
Stand: August 2011



KONTAKT

Kassenärztliche Bundesvereinigung
Herbert-Lewin-Platz 2
10623 Berlin

Tel.: (030) 4005 - 0
www.kbv.de